B 5.10

FACULTE DE MEDECINE DE PARIS

Année 1928 N°

370

THÈSE

POUR LE

DOCTORAT EN MÉDECINE

(DIPLOME D'ETAT)

PRÉSENTÉE PAR

Robert MARCHADIER

Né à Bussière-Poitevine (Haute-Vienne), le 10 Juillet 1899

TRAITEMENT CHIRURGICAL de L'ENTROPION SÉNILE

Président : M. TERRIEN, *Professeur*

— PARIS —

LIBRAIRIE M. LAC

ÉDITEUR

26, Rue Monsieur-le-Prince (VIe)

THESE POUR LE DOCTORAT EN MEDECINE

FACULTE DE MEDECINE DE PARIS

Année 1928 N_____

THÈSE

POUR LE

DOCTORAT EN MÉDECINE

(DIPLOME D'ETAT)

PRÉSENTÉE PAR

Robert MARCHADIER

Né à Bussière-Poitevine (Haute-Vienne), le 10 Juillet 1899

TRAITEMENT CHIRURGICAL de L'ENTROPION SENILE

Président : M. TERRIEN, *Professeur*

— PARIS —

LIBRAIRIE M. LAC

ÉDITEUR

26, Rue Monsieur-le-Prince (VIe)

LE DOYEN ..... M. ROGER.

I. — PROFESSEURS

	MM.
Anatomie	Rouvière.
Anatomie médico-chirurgicale et chirurgie expérimentale	Cunéo.
Physiologie	Roger.
Physique médicale	Strohl.
Chimie médicale	Desgrez.
Bactériologie	Lemierre.
Parasitologie et histoire naturelle médicale	Brumpt.
Pathologie et thérapeutique générales	Labbé (Marcel).
Pathologie médicale	Sicard.
Pathologie chirurgicale	Lecène.
Anatomie pathologique	Roussy.
Histologie	Champy.
Pharmacologie et matière médicale	Tiffeneau.
Hydrologie thérapeutique et climatologie	Maurice Villaret.
Thérapeutique	Loeper.
Hygiène et médecine préventive	N...
Médecine légale	Balthazard.
Histoire de la médecine et de la chirurgie	Ménétrier.
Pathologie expérimentale et comparée	Rathery.
Clinique médicale	Carnot. Bezançon. Achard. Widal.
Hygiène et clinique de la première enfance	Marfan.
Clinique des maladies des enfants	Nobécourt.
Clinique des maladies mentales et des maladies de l'encéphale	H. Claude.
Clinique des maladies cutanées et syphilitiques	Jeanselme.
Clinique des maladies du système nerveux	Guillain.
Clinique des maladies infectieuses	Teissier.
Clinique de la Tuberculose	Léon Bernard.
Clinique chirurgicale	Delbet. Hartmann. Lejars. Gosset.
Clinique ophtalmologique	Terrien.
Clinique urologique	Legueu.
Clinique d'accouchements	Couvelaire. Brindeau. Jeannin.
Clinique gynécologique	J.-L. Faure.
Clinique chirurgicale infantile et orthopédie	Ombrédanne.
Clinique thérapeutique médicale	Vaquez.
Clinique oto-rhino-laryngologique	Sebileau.
Clinique thérapeutique chirurgicale	Duval.
Clinique propédeutique	Sergent.
Professeur sans chaire	Branca.

II. — AGRÉGÉS EN EXERCICE

MM.	
Abrami	Pathologie médicale
Alajouanine	Neurologie et Psychiâtrie
Aubertin	Pathologie médicale.
Basset	Pathologie chirurgicale.
Baudouin	Pathologie médicale.
Binet	Physiologie.
Blanchetière	Chimie biologique.
Brocq	Pathologie chirurgicale.
Brulé	Pathologie médicale.
Cadenat	Pathologie chirurgicale.
Chabrol	Pathologie médicale.
Chiray	Pathologie médicale
Clerc	Pathologie médicale.
Debré	Hygiène.
Dognon	Physique.
Donzelot	Pathologie médicale.
Duvoir	Médecine légale.
Ecalle	Obstétrique.
Fiessinger	Pathologie médicale.
Garnier	Pathologie expériment[le].
Gatellier	Pathologie chirurgicale.
Giroud	Histologie.
Harvier	Pathologie médicale.
Heitz-Boyer	Urologie.
Hovelacque	Anatomie.
Hutinel	Pathologie médicale.

MM.	
Joyeux	Parasitologie.
Labbé (Henri).	Chimie biologique.
Lardennois	Pathologie chirurgicale.
Lemaître	Oto-rhino-laryngologie.
Leroux	Anatomie pathologique.
Lévy-Solal	Obstétrique.
Lhermitte	Pathologie mentale.
Lian	Pathologie médicale.
Mathieu	Pathologie chirurgicale.
Mercier (Fernand)	Pharmacologie.
Metzger	Obstétrique.
Mondor	Pathologie chirurgicale.
Moure	Pathologie chirurgicale.
Mulon	Histologie.
Oberling	Anatomie pathologique.
Philibert	Bactériologie.
Quénu	Pathologie chirurgicale.
Richet Fils	Physiologie.
Sézary	Dermatologie et syphiligraphie.
Vallery-Radot (Pasteur)	Pathologie médicale.
Vaudescal	Obstétrique.
Velter	Ophtalmologie.
Verne	Histologie.

III. — AGRÉGÉS RAPPELÉS A L'EXERCICE

pour le service des examens

MM.	
Busquet	Pharmacologie.
Guéniot	Obstétrique.
Lequeux	Obstétrique.
Neveu-Lemaire	Parasitologie.

MM.	
M. Retterer	Histologie.
Tanon	Pathologie médicale.
Zimmern	Physique.

72187

IV. — AGRÉGÉS CHARGÉS DE COURS DE CLINIQUE

à titre permanent

MM.	
Alglave	Clinique chirurgicale.
Auvray	Clinique chirurgicale.
Chevassu	Clinique chirurgicale.
Gougerot	Clinique médicale.
Laignel-Lavastine	Clinique médicale.
Le Lorier	Clinique obstétricale.
Lereboullet	Clin. médicale infantile
Léri	Clinique médicale.
Mocquot	Clinique chirurgicale.
Proust	Clinique chirurgicale.
Schwartz	Clinique chirurgicale

V. — CHARGÉS DE COURS

MM. **Mauclaire**, agrégé	Chargé du cours de chirurgie orthopédique chez l'adulte pour les accidentés du travail les mutilés de guerre et les infirmes adultes
Frey	Stomatologie.
Chailley-Bert	Education physique.
Ledoux-Lebard	Radiologie clinique.

Par délibération en date du 9 décembre 1798, l'Ecole a arrêté que les opinions émises dans les dissertations qui lui seront présentées, doivent être considérées comme propres à leurs auteurs et qu'elle n'entend leur donner aucune approbation ni improbation.

A Monsieur le Professeur TERRIEN

Professeur de Clinique Ophtalmologique
à la Faculté de Médecine

qui nous a fait le grand honneur de bien vouloir acepter la présidence de notre thèse.

Au Docteur DUVERGER

Ancien Professeur d'Ophtalmologie
à la Faculté de Médecine de Strasbourg
Professeur de Clinique Ophtalmologique
à l'Ecole de Médecine de Limoges

qui nous a donné l'idée de ce travail et qui a bien voulu nous indiquer sa technique.

A mon Père

Le Docteur Camille MARCHADIER

arraché trop tôt à l'affection des siens, qui nous fit comprendre et aimer la carrière médicale et qui nous a toujours donné l'exemple du devoir et de l'abnégation professionnels.

Faible hommage de notre reconnaissance filiale.

(In Memoriam).

A NOS MAITRES DANS LES HOPITAUX DE PARIS

MONSIEUR LE PROFESSEUR TERRIEN
Professeur de Clinique Ophtalmologique

MONSIEUR LE PROFESSEUR LEGUEU
Professeur de Clinique Urologique

MONSIEUR LE PROFESSEUR CLAUDE
Professeur de Clinique des Maladies mentales

MONSIEUR LE PROFESSEUR SEBILEAU
Professeur de Clinique Otho-Rhino-Laryngologique

Au Docteur René DONNET

Professeur de Clinique Chirurgicale
à l'Ecole de Médecine de Limoges

Au Docteur CUBERTAFON

Médecin des Hôpitaux de Limoges

Au Docteur E. FILHOULAND

Chirurgien des Hôpitaux de Limoges

Au Docteur J. RAYMOND

Professeur d'Anatomie
Chirurgien des Hôpitaux de Limoges

Au Docteur BOURGUIGNON

Professeur de Pathologie Interne
Médecin des Hôpitaux de Limoges

A TOUS MES MAITRES

DE L'ECOLE DE MEDECINE DE LIMOGES

A MA CHÈRE MAMAN

Faible témoignage de mon amour filial.

A MA SŒUR

MEIS ET AMICIS

AVANT-PROPOS

Au moment où nous touchons au terme de nos études médicales, il nous est agréable de jeter un regard en arrière et de contempler le chemin parcouru.

Dès notre jeune âge, notre Père, qui, pendant trop peu d'années, hélas, exerça le dur labeur de médecin de campagne, a su nous orienter vers une profession et nous faire aimer un métier qui était le sien et qui devait être le nôtre. Ce fut toujours son plus cher désir. Après le baccalauréat, couronnement des études secondaires, il nous fallait choisir une carrière. Appartenant à une famille de médecins, nous n'eûmes pas d'hésitation, et nous nous décidâmes pour les études médicales. Cela s'imposait.

Nous fîmes nos débuts à Limoges, où, après le P. C. N., nous eûmes, enfin, la joie de pouvoir approcher des malades. Ce fut d'abord dans un service de médecine générale, celui du Docteur Cubertafon, médecin des Hôpitaux de Limoges, à qui nous voulons renouveler ici l'expression de notre profonde re-

connaissance. Puis, nous suivîmes, comme externe, le service de Clinique chirurgicale du Docteur Donnet, qui nous apprit à poser un diagnostic sûr et à mettre en œuvre une thérapeutique efficace. Ensuite, ce furent les sages conseils et les avis éclairés des Docteurs Filhoulaud et Raymond, lesquels nous initièrent, dans leur service de chirurgie infantile, à la délicate technique des interventions. Enfin, près du Docteur Bourguignon, dans son service de médecine générale, nous pûmes affermir nos connaissances en pathologie interne. Mais il fallait que nous achevions nos études et, tout naturellement, nous étions attiré vers la Faculté de Paris, où, comme stagiaire, nous allâmes dans les services de Maîtres éminents qui complétèrent notre bagage médical par l'appoint et l'autorité de leurs hautes connaissances scientifiques et qui montrèrent, à notre égard, la plus grande affabilité.

Nous n'aurons garde d'oublier ici M. le Professeur Terrien, qui nous a fait l'insigne honneur de bien vouloir accepter la présidence de notre thèse et dans le service duquel nous reçûmes toujours le meilleur accueil.

Que M. le Docteur Duverger, professeur de clinique ophtalmologique à l'Ecole de Médecine de Limoges, qui nous a inspiré la rédaction de ce modeste travail et qui a bien voulu nous fournir les dé-

tails de sa technique et quelques observations, trouve ici l'assurance de nos remerciements les plus sincères.

Nous nous en voudrions de passer sous silence les camarades avec lesquels nous accomplîmes nos études et qui furent toujours pour nous d'excellents condisciples. En particulier que MM. Marcel Faure, interne des Hôpitaux de Paris, avec lequel nous préparâmes plusieurs examens ; René Lavandon, un vieil ami de collège ; Bernard Mazeyrie, externe des Hôpitaux, qui voulut bien faciliter nos recherches pour l'élaboration de notre thèse, veuillent bien croire en la sincérité de notre amitié et de nos remerciements.

Que notre chère maman, dont l'amour maternel et les soins dévoués et avertis furent toujours en éveil à notre égard, soit assurée de l'immense amour filial que nous avons pour elle.

Que tous les nôtres enfin, et en particulier les Docteurs Eugène et Roger Chevalérias, chez lesquels nous avons toujours été reçus comme l'enfant de la maison et qui ont bien voulu nous prodiguer l'appui de leur expérience, soient assurés de notre très grande affection.

Que nos Maîtres dans les Hôpitaux de Paris, nos Maîtres de l'Ecole de Médecine de Limoges, veuillent

bien trouver ici le faible hommage de notre gratitude et l'expression de notre reconnaissance.

Une ère nouvelle s'ouvre devant nous. Tous nos efforts tendront à être à la hauteur de notre tâche, à continuer une vieille tradition familiale et à montrer que l'enseignement qui nous fut donné a porté ses fruits.

HISTORIQUE

L'Entropion est le retournement en dedans du bord libre des paupières, retournement qui n'est pas seulement une déformation inesthétique, mais qui entraîne une irritation vive de l'œil et parfois des complications graves du côté de la cornée.

Pour remédier à la déformation palpébrale, de nombreux procédés ont été indiqués. Nous allons nous efforcer de mentionner ici les principales interventions qui ont été tentées en vue de redresser le bord palpébral. Nous ne mentionnerons, tout d'abord, que pour mémoire, le badigeonnage au collodion non élastique, après hypercorrection de la déformation ; ce n'est pas un procédé opératoire.

Le traitement de cette affection ne commença en somme, à entrer dans la réalisation pratique qu'avec Panas qui laissa, pour ce genre de déformations, une technique bien réglée qui porte son nom . technique différente suivant qu'il s'agit de la paupière supérieure ou inférieure. Nombre d'ophtalmo-

logistes pratiquent journellement ce mode opératoire.

Avant lui, le traitement de cette affection avait déjà été tenté. On avait songé, pensant que les cils seuls entretenaient la lésion oculaire, à arracher les cils. Ainsi, se disait-on, en supprimant la cause, on pourra espérer voir disparaître l'effet. On tenta donc l'ablation des cils par tractions, mais ces derniers repoussaient et au lieu de poils soyeux et fins, on obtenait une véritable brosse. L'Electricité eut son mot. On tenta, par l'électrolyse, de détruire le bulbe et d'enlever le poil. A l'aide d'une aiguille à épiler, reliée à l'électrode négative (la positive étant appliquée sur une partie quelconque du corps, le cou ou le dos par exemple) et poussée dans le follicule, on faisait passer le courant jusqu'à ce que le poil puisse être arraché facilement. Ce procédé est excellent lorsque l'on a seulement un petit nombre de cils à traiter. Desmarres pensa obtenir un redressement par rétraction cicatricielle, en pratiquant une incision de la peau, en ovale, près du bord palpébral, à cause des cils déviés.

Ces techniques s'adressent surtout au trichiasis, mais ne sont pas applicables ici.

Florer, Spencer et Watson préconisèrent la transplantation du sol ciliaire. Ce procédé avait l'inconvénient de ne pas intéresser le squelette de la pau-

pière, le tarse vicieusement incurvé et auquel Swellen, le premier, eut l'idée de toucher.

Procédé de Swellen. — Cet auteur pratiquait une incision horizontale étendue d'une commissure à l'autre, puis il disséquait les lèvres de la plaie. Après avoir préparé des fils munis d'aiguilles aux deux extrémités, il les enfonçait à trois millimètres d'écartement au point le plus profond du cul-de-sac conjonctival et, perforant toute l'épaisseur de la paupière, il venait sortir à la face antérieure. Chaque aiguille était de nouveau introduite dans l'orifice de sortie et glissait sous la peau de l'orbiculaire, en avant du tarse, pour venir ressortir à quelques millimètres du bord palpébral. Les deux chefs étaient noués et serrés sur de petits rouleaux de gaze. Deux ou trois doubles sutures étaient ainsi placées suivant le cas. L'Anse prenait ainsi point d'appui sur le septum orbital. Le résultat est passager. La peau se relâche et l'entropion réapparaît. Ce procédé n'est, en somme, qu'une heureuse modification de celui imaginé par Celse et consistant dans l'excision d'un lambeau de peau ovalaire à quatre ou cinq millimètres de la paupière. Le procédé de Tarron de Villard consistait à enlever verticalement deux ou trois plis à la paupière, puis il pratiquait le rapprochement des lèvres de la plaie. De Graefe, ophtalmologiste berli-

nois, élève de Desmarres, excisait un lambeau triangulaire à base supérieure et suturait ensuite.

Procédé de Panas. — M. le Professeur Terrien, dans son excellent livre sur la chirurgie de l'œil et de ses annexes, en donne une description nette et précise. Nous ne pouvons mieux faire qu'en la rapportant ici.

Deux techniques, suivant qu'il s'agit de la paupière supérieure ou de la paupière inférieure.

Paupière supérieure. — On pratique l'anesthésie locale à l'aide d'une solution de novocaïne à 2 %, additionnée d'adrénaline. L'injection est poussée le long de la ligne d'incision, et à deux ou trois millimètres du bord libre. La conjonctive est également anesthésiée par quelques gouttes de novocaïne. Après attente suffisante, une plaque de métal est enfoncée profondément dans le cul-de-sac supérieur. Elle est confiée à un aide qui soulève fortement la paupière afin d'assurer l'hémostase. L'opération comprend trois temps.

a) *Incision du plan musculo-cutané et dissection des deux feuillets.* — On fait, à deux millimètres au-dessus de la ligne des cils et parallèlement à elle, une incision occupant toute la longueur de la paupière. Elle intéresse la peau, le muscle orbiculaire et met à nu la surface antérieure du tarse, reconnaissable à sa couleur blanc jaunâtre. La lèvre inférieure de

l'incision est disséquée jusqu'à la racine des cils et la lèvre supérieure jusqu'au bord supérieur du tarse, afin de bien mettre à nu le cartilage.

b) *Section du tarse.* — Le tarse est fendu horizontalement avec le bistouri dans toute son épaisseur, y compris la conjonctive, et d'une extrémité à l'autre.

c) *Sutures.* — Saisissant avec la pince la lèvre inférieure de l'incision, l'opérateur pénètre, avec l'aiguille, directement en arrière des cils et ressort à la face antérieure du tarse. L'aiguille est attirée de quelques centimètres. Tandis que l'aide récline, en haut, la lèvre supérieure de l'incision cutanée, l'opérateur saisit avec la pince, le lambeau supérieur du tarse, qu'il attire vers le bas, puis pénètre dans ce même lambeau et dans le ligament suspenseur. On place ainsi quatre ou cinq points de suite, l'un médian, les autres latéraux.

La plaque de métal est enlevée. Les chefs respectifs de chaque fil sont noués, sans trop serrer. Le redressement est d'autant plus marqué que la striction est plus intense. La lèvre supérieure de l'incision cutanée, laissée libre, se coapte d'elle-même à l'inférieure suturée du tarse.

Pansements secs quelques jours. L'ablation des sutures est faite le quatrième ou le cinquième jour.

Paupière inférieure. — Panas conseille deux incisions verticales intéressant la peau et le muscle orbitaire. Incisions qui sont pratiquées en dehors et en dedans, et reliées par une troisième, horizontale cette fois, intéressant seulement la peau. De telle sorte que nous arrivons à constituer un H. Les deux lambeaux carrés de notre H sont disséqués, le supérieur jusqu'au bulbe des cils, l'inférieur vers la base de la paupière. La paupière prémarginale de l'orbiculaire est alors excisée de façon à mettre à nu la face antérieure du tarse que l'on sectionne, s'il le faut. Il est bien entendu que l'opérateur aura eu soin de glisser une plaque entre la paupière et l'œil pour ne pas blesser ce dernier. Après s'être rendu compte de combien il convient de raccourcir la paupière, on retranche aux ciseaux une partie du lambeau inférieur du jugol et l'on réunit, horizontalement, par quatre ou cinq points de suture les deux lèvres cutanées, en ayant soin de faire sortir les aiguilles en arrière de la rangée des cils.

De l'avis de M. le Professeur Terrien, ce procédé donne des résultats bien inférieurs à ceux obtenus à la paupière supérieure. Il nous conseille de recourir à la cautérisation linéaire du bord palpébral. Cette cautérisation était, du reste, déjà pratiquée et recommandée par Abulcasis dans son livre de chirurgie.

Cautérisation. — La technique que nous indique M.le Professeur Terrien est la suivante: après anesthésie de la conjonctive et des plans musculo-cutanés, avec une solution de Novocaïne, on met en place la plaque de métal. Avec le petit couteau plat du thermocautère ou du galvanocautère, chauffé au rouge sombre, on fait à quatre millimètres environ du bord ciliaire, afin de ménager les cils et parallèlement à lui, une cautérisation. Cette cautérisation doit intéresser : la peau, le muscle orbiculaire et la surface antérieure du tarse. Il convient de trancher à petits coups pour ne pas aller trop profondément. La destruction du plan musculo-cutané suffit le plus souvent dans l'entropion spasmodique. Dans certains cas, cependant, il sera utile et même nécessaire d'intéresser les couches superficielles du tarse.

Le procédé suivant, dont nous devons la description à M. Gaillard, donne des résultats de courte durée, et l'entropion se reproduit.

Sutures de Gaillard. — On pratique l'anesthésie locale. Après avoir préparé deux ou trois fils armés d'une aiguille à chaque extrémité, l'opérateur enfonce l'une des aiguilles au niveau du tiers externe de la paupière à trois ou quatre millimètres du bord libre. On chemine sous la peau et sous l'orbiculaire

et l'on ressort à un centimètre et demi plus bas, dans la joue.

La seconde aiguille du même fil est enfoncée, près de la première, à deux millimètres de distance. On fait de même au tiers interne de la paupière, plaçant, si besoin est, une troisième suture à la partie moyenne. Les chefs respectifs de chaque anse de fil sont noués sur un petit rouleau de gaze. La striction, étranglant un pli horizontal de la paupière, fait disparaître l'entropion. Les fils sont enlevés le deuxième ou le troisième jour. Le résultat est souvent de courte durée.

Messieurs Poulard et Michaud nous ont également indiqué leur procédé. Cette méthode est inspirée de celle de Swellen, en ce qu'elle intéresse le septum orbital, membrane fibreuse allant du bord distal du tarse au rebord orbiculaire.

Procédé de Poulard et Michaud.

a) Après anesthésie locale convenable, on incise les téguments à six millimètres du bord palpébral. Cette incision intéresse successivement la peau, le tissu cellulaire sous-cutané et l'orbiculaire jusqu'au septum.

b) On passe alors, dans l'épaisseur du septum, deux ou trois anses de fil dont les chefs, conduits

sous les téguments de la paupière, viennent sortir à deux millimètres du bord palpébral.

c) Les chefs de chaque anse sont noués sur un petit rouleau de gaze, ce qui amène le redressement du bord palpébral. Par la suite, ces auteurs nous ont conseillé de disséquer une lame fibreuse dans le septum. Puis l'on passe trois anses dans cette lame fibreuse.

Pour être complet, nous mentionnerons les injections d'alcool sur le trajet du facial, la section ou l'allongement des filets de ce même nerf, son élongation et sa section suivie de l'anastomose spino-facial. Ces interventions s'adressent, du reste à l'entropion spasmodique par contracture ou blépharospasme. Cette affection peut, au début, être traitée par la dilatation des paupières à l'aide d'un écarteur de Desmarres.

Les injections d'alcool peuvent se pratiquer en deux points différents. On emploie de l'alcool à 80° Après anesthésie à la novocaïne à 4 %, l'on pousse 1 cc. d'alcool. La piqûre se pratique :

a) Soit à deux centimètres du rebord orbiculaire externe, suivant une ligne verticale, allant de la pommette au sourcil. On atteint ainsi les filets nerveux du facial, à leur pénétration dans l'orbiculaire.

b) Soit au point où les filets du facial sortent de la loge parotidienne ; ils sont groupés, mais profonds. Pour le repaire du lieu où l'on doit pratiquer l'injection, point se trouvant à la joue, on mène une verticale qui part de l'articulation temporo-maxilaire et qui se dirige vers le masseter jusqu'au bord inférieur du maxilaire inférieur.

La section se fait à la pénétration de ce nerf dans l'orbite. L'élongation et la section suivie d'anastomose se pratique dans la région parotidienne.

Dans leur récent traité de Thérapeutique chirurgicale ophtalmologique, MM. Duverger et Velter, indiquent le procédé suivant, qui leur paraît le plus rationnel.

Procédé de MM. Duverger et Velter.

a) Après anesthésie convenable de la région opératoire et attente nécessaire, on pratique une incision cutanée horizontale, à un centimètre du bord libre ; elle doit s'étendre d'une commissure à l'autre. On dissèque les deux lèvres de la plaie cutanée et, à l'inférieure, on pratique l'excision d'une bande de peau de cinq millimètres. La dissection de la lèvre supérieure est minutieuse, elle doit être faite au ras du derme et se continuer presque jusqu'au bord libre.

Puis, on fait, aux ciseaux, l'excision des fibres de l'orbiculaire sur toute la hauteur du tarse inférieur. La surface superficielle doit apparaître nette, dépourvue de fibres musculaires. On arrête l'excision à son bord inférieur, de crainte d'atteindre la conjonctive, qui n'est pas protégée en dessous.

c) On fait des sutures, type Gaillard, c'est-à-dire en entrant et en sortant à un centimètre des lèvres de la plaie. Après serrage, nous obtenons un bourrelet de la peau, avec raccourcissement du plan cutané palpébral.

Ce procédé, en somme, est celui indiqué par Gaillard avec, en plus, la suppression des fibres contracturées de l'orbiculaire.

Panas agissait surtout sur la peau. Dans ce cas, on agit surtout sur le muscle.

GENERALITES

Ce résumé historique montre la multiplicité des moyens employés indifféremment contre l'entropion spasmodique ou sénile.

Nous ne voulons pas faire ici la critique de chacun d'eux en particulier ; mais remarquer seulement que leur nombre même tend à prouver leur efficacité relative. Messieurs Duverger et Velter ne considèrent pas leur procédé comme parfait et, en tout cas, ils ajoutent :

« Chez certains vieillards, l'allongement du bord libre est tel, que le maintien de la paupière en équilibre est impossible ; elle retombe en entropion, ou bien l'entropion se transforme en ectropion. La thérapeutique ne doit plus viser le muscle ; elle doit raccourcir le bord libre, par un des procédés qui corrigent l'ectropion sénile ».

A notre avis, cette phrase contient l'essentiel de ce qu'il est nécessaire de savoir pour le traitement efficace de l'entropion sénile.

Qu'on nous permette, tout d'abord, quelques considérations générales.

Cette variété d'entropion, dont nous voulons exposer ici le traitement, ne se rencontre que chez le vieillard et seulement à la paupière inférieure. Cela n'est pas dû à des circonstances fortuites. Si nous envisageons, en effet, les retournements des paupières, en dedans, nous voyons qu'il convient tout d'abord de les diviser en deux catégories bien distinctes et même opposées.

a) Les Entropions cicatriciels.

b) Les Entropions spasmodiques.

Les premiers se rencontrent à tous les âges, ils frappent indifféremment les paupières supérieures et les paupières inférieures, car ils sont dus à des manques de substances du plan conjonctival, à des rétractions cicatricielles diverses qui se jouent de la structure anatomique et de la pression d'équilibre des paupières. Plus fortes que la pesanteur et la résistance du cartilage tarse, ces cicatrices enroulent en dedans la paupière supérieure aussi bien que l'inférieure, (on ne peut obtenir un redressement, même momentané, par le doigt qui palpe et examine), elles ne guérissent que par la destruction de la cicatrice vicieuse complétée par un apport de tissus neufs et souples.

Les seconds ne se rencontrent qu'à la paupière inférieure, c'est qu'il ne s'agit plus de cicatrices, de cordes solides et rigides qui ligottent les paupières. Ces dernières ont conservé tous leurs tissus avec leur souplesse, si bien que l'entropion est corrigé facilement, par une légère traction ou une simple pression du doigt sur la peau de la paupière retournée. Mais aussitôt qu'on l'abandonne, l'entropion se reproduit ; la cause en est dans la réapparition de la contracture du muscle orbiculaire et plus particulièrement de sa portion marginale connue sous le nom de muscle de Riolan, qui applique trop énergiquement le bord libre sur le globe, et l'entraîne vers le cul-de-sac conjonctival. Ce muscle, mince et rubané dans la portion qui nous intéresse, n'a cependant qu'une force très limitée (nous avons vu avec quelle facilité on réduit l'entropion spasmodique). Si un obstacle un peu solide s'offre à l'action de ce muscle, il a beau se contracter, l'orbiculaire ne produira pas d'entropion et surtout d'entropion durable. A la paupière supérieure, cet obstacle se trouve tout naturellement dans le cartilage tarse. Ce cartilage, ou plutôt ce fibro-cartilage, haut d'un centimètre, épais d'un millimètre ou presque, s'étendant d'un bout à l'autre de la paupière, offre une résistance quasi-insurmontable à l'action de l'orbiculaire, qui chemine entre sa face antérieure et la peau. Il a beau se contracter, il peut abaisser la

paupière, jusqu'à fermer la fente palpébrale, mais il n'arrive pas à retourner le bord libre, véritable cuir ciliaire, épais, qui se continue sans ligne de démarcation et sans charnière avec le reste du tarse. C'est pourquoi on ne rencontre d'entropion spasmodique à la paupière supérieure, quel que soit l'âge du sujet, autant du moins que le cartilage tarse existe.

A la paupière inférieure, les conditions sont inverses. Le cartilage tarse décrit par les anatomistes est beaucoup plus théorique que réel. Il se réduit à une mince bande fibro-cartilagineuse, de trois millimètres de haut environ, confondue avec le cuir ciliaire, de telle sorte que le squelette fibreux et résistant de la paupière inférieure, se réduit, en réalité, au bord libre — presque aussi épais que haut.

Les fibres de l'orbiculaire recouvrent ce cartilage et le débordent très largement en bas. Qu'il survienne un spasme durable, ces fibres appliquent d'abord le bord libre contre le globe, puis leur action prolongée tend à remonter progressivement le plan cutané autour de la corde fibreuse constituée par le bord libre. Les cils s'inclinent vers la cornée et, dès qu'ils la touchent, augmentent le spasme qui fait alors tourner complètement le plan cutané autour de la corde fibreuse : l'entropion spasmodique est constitué. Sa cause initiale, exagérée par le frottement des cils et

de la peau contre la surface cornienne, entretient le spasme.

Nous comprenons ainsi très bien le mécanisme de l'entropion spasmodique et pourquoi il se produit à la paupière inférieure exclusivement. La conclusion thérapeutique est que les entropions spasmodiques étant causés par le spasme de l'orbiculaire, le traitement logique consiste à exciser les fibres contracturées. C'est ce que l'on fait dans l'opération de Panas, modifiée, telle que la décrivent MM. Duverger et Velter.

Nous n'avons envisagé jusqu'ici qu'une des faces de la question.

On a la mauvaise habitude de considérer les termes d'entropion spasmodique et d'entropion sénile comme synonymes. Volontairement, dans la première partie de notre exposé, nous les avons confondus, mais il est temps de faire la différence.

L'Entropion sénile se définit par lui-même : il survient chez le vieillard. On l'appelle spasmodique sénile parce qu'il présente tous les symptomes cliniques des entropions spasmodiques et que, réellement, la contraction de l'orbiculaire entre pour une part dans sa production. Dans beaucoup de cas, cependant, cette part est bien minime ! On peut rencontrer de véritables entropions spasmodiques, de causes locales réflexes où, par irritation du facial, comme

chez les jeunes, c'est l'exception. Le plus souvent, l'entropion s'installe peu à peu, d'abord intermittent, puis continu, sans qu'il y ait, ni aucune lésion du facial, ni aucune cause d'irritation locale, indiquant un spasme. L'Examen direct ne montre aucune apparence objective de contracture, dans aucune portion de l'orbiculaire et, cependant, l'entropion se reproduit après quelques minutes, dès que l'on abandonne la paupière inférieure à elle-même. On peut cependant l'empêcher, en injectant un liquide qui épaissit la paupière. Ce liquide peut être de l'eau ou du sérum physiologique qui n'agit pas sur les terminaisons nerveuses du facial, mais seulement par action mécanique. Par ce moyen, on prouve combien peut être faible l'action de l'orbiculaire, capable de provoquer l'entropion, puisqu'il suffit de si peu de chose pour l'empêcher.

Chez le vieillard, en effet, l'action de l'orbiculaire n'est pas la véritable cause de l'entropion.

La paupière inférieure, dont le bord libre regarde en haut, n'est maintenue en place que par la tonicité de ses tissus et plus particulièrement par celle du bord libre, véritable cordage fibro-cartilagineux qui, fixé au squelette par ses deux extrémités, soutient toute la paupière. Que cette corde se relâche, ou qu'elle s'allonge, le bord libre a une tendance à s'affaisser, à retomber par son propre poids, soit en

avant, soit en arrière. Ici seulement intervient l'action de l'orbiculaire.

Un bord libre relâché, qui n'est pas soutenu en avant par l'orbiculaire, également relâché, se renverse vers la joue : l'ectropion sénile est constitué.

Le bord libre relâché, empêché de s'éverser en avant par le tonus normal ou une faible contracture de l'orbiculaire, bascule en arrière. L'entropion sénile est apparu, entretenu et exagéré, dans la suite, par le spasme réflexe, dû à l'irritation de la cornée.

Mais ce spasme est secondaire. Il ne survient qu'après la véritable cause de l'entropion sénile vrai. Ce n'est pas le spasme de l'orbiculaire, c'est l'allongement du bord libre.

Cette distinction pathogénique offre un intérêt théorique. Elle permet de ne pas continuer à confondre deux choses différentes dans leur origine et de séparer nettement l'entropion spasmodique. Elle offre surtout un intérêt pratique de premier ordre : Du moment que la cause véritable de l'entropion sénile est l'allongement du bord libre, le seul traitement logique est le raccourcissement de ce bord. Nous arrivons ainsi à cette conclusion : le même traitement convient à l'entropion et à l'ectropion séniles ; conclusion paradoxale, en apparence seulement, puisque ces deux malformations opposées ont une même origine. Elle doit d'ailleurs être complétée par

ce que nous savons de l'orbiculaire, dans l'un et l'autre cas.

1° Trop faible dans l'ectropion, nous nous garderons bien de toucher à ce muscle.

2° Trop énergique dans l'entropion, nous compléterons le raccourcissement du bord libre par une excision du muscle de Riolan. Nous serons certain que cette excision sera suffisante lorsque la tension du bord libre ne permettra plus le retournement en dedans ; et qu'elle ne dépassera pas le but, comme on peut le craindre avec l'excision seule de l'orbiculaire qui n'empêche pas certains entropions tenaces de se transformer en ectropions.

OBSERVATIONS

Voici trois observations inédites, où les idées que nous venons d'exposer ont été appliquées.

Observation I

M. B..., âgé de 73 ans. N'a jamasi souffert des yeux antérieurement. Légèrement hypermétrope et presbyte, il a remarqué que depuis 12 à 15 ans, la paupière inférieure droite était plus flasque, plus relâchée que l'autre. Il n'en souffrait aucunement, lorsuq'il ressentit assez brusquement, sans raison apparente, une impression de grain de sable dans l'œil droit. Cette impression était variable d'un jour à l'autre. Rien ne le soulageait entièrement, souffrant plus ou moins, mais toujours, craignant un peu la lumière, si bien qu'il avait pris des lunettes noires.

Examiné pour la première fois en octobre 1925, on constate aussitôt un entropion sénile de la paupière inférieure ; entropion complet, le bord étant

entièrement retourné en dedans, avec rougeur de la conjonctive bulbaire, sans lésion visible de la cornée.

On passe trois anses de Swellen qui, laissées 15 jours en place, réduisent l'entropion et le soulagement est complet pour quatre ou cinq mois.

Mais au printemps 1926, les impressions de grains de sable reparaissent et l'on constate la rechute de l'entropion.

En Juin 1926, opération radicale.

Après instillation d'une goutte de cocaïne au 1/10 et infiltration de la paupière inférieure, avec une solution de novocaïne à 4 % et attente nécessaire, on pratique l'intervention de la manière suivante.

a) Par deux coups de ciseaux, on excise un triangle dans la paupière inférieure, dont la base, d'un centimètre de long, est au bord libre et dont la pointe est à la racine de la paupière, à la limite de son tiers externe et de son tiers moyen. On a fait ainsi un colobome de la paupière, en forme de V, à pointe inférieure.

b) *Dédoublement des deux lèvres du colobome.* — Un bistouri fin, un couteau de De Graefe ou un couteau lancéolaire, est introduit au niveau du bord libre de chacune des deux lèvres du colobome et poussé du bord libre vers la racine, de façon à obtenir un dédoublement de la paupière, suivant un triangle

dont la base répond au bord libre sur une largeur de dix millimètres. Du côté A, on excise d'un coup de ciseaux la partie cutanée du triangle AA'X, en respectant le triangle muqueux correspondant. Du côté B, l'on résèque un triangle conjonctival BB'X, de même étendue, en respectant la portion cutanée et en ménageant très soigneusement les bulbes des cils.

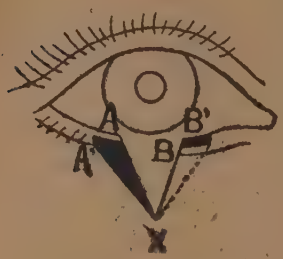

c) *Excision de l'arbiculaire.* — La partie interne de la paupière est tendue par l'aide. Une incision horizontale est menée à trois millimètres du bord libre, les deux lèvres sont disséquées et les fibres marginales de l'orbiculaire sont excisées aux ciseaux sur toute la longueur de l'incision. Une bande de peau de trois millimètres est excisée également au dépens de la lèvre inférieure de l'incision.

d) *Sutures.* — Il reste deux surfaces triangulaires de même forme et de même étendue se regardant par leur face cruentée : il faut les superposer. La suture est commencée du côté conjonctial, par un point à mi-distance entre le cul-de-sac et le bord libre. Le nœud est placé à la surface de la conjonctive pour qu'il soit possible d'enlever le fil par la suite.

Le deuxième point cononctival, très important, est à un millimètre de la lèvre muqueuse du bord libre ; il réunit A et B' et doit donner un affrontement exact.

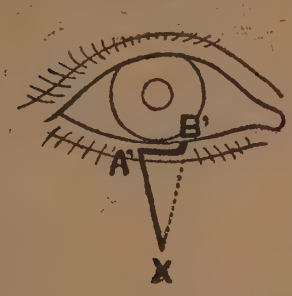

Le troisième est cutané; il est symétrique du précédent, à un millimètre de la lèvre cutanée du bord libre; il réunit B et A'. Ce dernier point placé avec soin, il ne reste plus qu'à terminer l'affrontement cutané par quelques points, placés du bord libre, vers la base de la paupière. La chose importante est d'avoir un affrontement exact.

L'opération terminée, le bord libre est parcouru par une ligne de cicatrices en forme de Z, dont les deux branches extrêmes antéro-postérieures sont réunies par une branche intermédiaire, parallèle aux lèvres du bord libre. On a raccourci ainsi le bord libre de deux centimètres au total.

On complète l'intervention en incisant les lèvres de la plaie horizontale par trois points, faisant anses de Guillard, qui entrent et sortent à trois ou quatre millimètres de l'incision.

L'opéré eut un soulagement immédiat et complet. Depuis deux ans, il accuse seulement de temps

en temps, et de façon passagère, une sensation de grains de sable à l'angle externe.

Etat actuel. — M. B... ne présente pas d'entropion ; le bord libre est exactement à sa place. Il n'y a pas de colobome au niveau de la suture du bord libre, mais à cet endroit, la cicatrice verticale a raccourci légèrement la paupière, sur la totalité de sa hauteur, de sore qu'elle a pris la forme d'un angle très ouvert _____ , qui augmente un peu la hauteur de la fente palpébrale ouverte, mais ne gêne en rien la fermeture.

La cicatrice horizontale est invisible.

Observations II et III

Le Docteur B..., âgé de 71 ans, a commencé à souffrir de l'œil droit, il y a dix-huit ans. Cet œil est devenu rouge, collé le matin et lui donnait l'impression de contenir des grains de sable. Cet état désagréable survenait par poussées, durant parfois deux ou trois mois, séparées par des périodes de guérison apparente. Elles étaient surtout fréquentes en hiver, semblant favorisées par le froid et le vent, aggravées par la fumée de tabac, si bien que notre confrère renonça à fumer dès 1910. Malgré ce sacrifice, la guérison ne survint pas.

Le Docteur D..., consulté à cette époque, constate de l'entropion des deux paupières inférieures, et conseille des applications de collodion sur la peau : résultat nul. Un collyre gras, prescrit vers la même époque, apportait une certaine amélioration, mais le médicament le plus efficace contre la gêne, était un collyre du nitrate d'argent, assez douloureux malheureusement, pendant l'heure qui suit son application.

Depuis dix ans, les poussées irritatives s'étaient transformées en état d'irritation permanent : les deux yeux rouges et injectés étaient une cause de gêne continuelle, avec impression de grains de sable, photophobie et sécrétion peu abondante, s'amassant à la commissure interne des paupières.

Il y a deux ans, l'état ayant empiré, le Docteur V... prescrit une pommade et parle d'opération... mais l'état reste le même.

Le Docteur B... voit le Dr Duverger pour la première fois en Septembre 1927. Le Diagnostic s'imposa. Il s'agit d'un entropion sénile bilatéral, sans état spasmodique apparent de l'orbiculaire, avec allongement très importnt du bord libre des paupières facile à mettre en évidence par traction. L'intervention immédiate est conseillée et acceptée pour l'œil gauche, le plus douloureux.

Les nombreuses récidives observées avec tous les procédés employés jusqu'ici, ainsi que le bon résul-

tat obtenu dans l'observation I, incite à recourir au raccourcissement du bord libre, combiné à l'excision partielle de l'orbiculaire, mais, cette fois, le raccourcissement sera obtenu par l'opération de Kühnt-Zimanowsky pour diminuer l'importance des cicatrices au niveau de la paupière.

Intervention le 11 *Octobre* 1927. — On pratique l'anesthésie locale qui, de l'avis de l'opéré, est parfaite.

a) Incisions de l'opération de Kühnt-Zimanowsky telle que nous la décrivons d'autre part.

b) Incision horizontale de la peau, à trois millimètres du bord libre de la paupière inférieure. Résection de la portion marginale de l'orbiculaire et d'une bande cutanée de deux millimètres de haut.

c) Sutures :

1° de l'angle externe.

2° de l'incision horizontale, en faisant pénétrer et ressortir les aiguilles à plusieurs millimètres du bord libre de l'incision, comme pour les sutures de Gaillard et serrage des fils de façon à obtenir un très léger éversement du bord libre.

Au bout de 24 heures, le pansement occlusif au



tulle gras est remplacé par une mince couche de Sténésol qui permet la suppression du pansement et la reprise des occupations de notre confrère.

Le troisième jour, ablation des fils d'affrontement. Les fils d'angles sont laissés en place jusqu'au cinquième jour. Les fils de l'incision horizontale, jusqu'au huitième, pour exagérer un peu leur effet de traction verticale sur la peau de la paupière.

Dès le lendemain de l'opération, toute douleur a disparu. Un peu de gêne de traction a persisté dans l'angle externe pendant six mois, ainsi que de la sensibilité à la pression, sur les cicatrices temporales. Ces impressions ont actuellement disparu.

Ce résultat satisfaisant incite notre confrère à demander l'opération de l'autre œil.

Le 11 Mai 1928. Opération de l'œil droit par le même procédé.

Huit jours après, la cicatrisation était parfaite avec suppression de l'entropion et des troubles fonctionnels. Un peu de gêne dans les deux commissures diminue de jour en jour.

Actuellement, le résultat se maintient parfait, il reste une très légère éversion qui diminue peu à peu, grâce à l'élasticité recouvrée du bord libre.

DISCUSSION ET CONSEQUENCE

Ces observations, sont trop peu nombreuses pour permettre de dresser des statistiques. Elles ont, cependant, une valeur importante, parce qu'elles montrent que l'application de notre conception a produit, d'emblée, un résultat excellent. Résultat qui se maintient.

L'opération consiste, essentiellement, dans la combinaison d'une excision du muscle de Riolan avec un raccourcissement du bord libre de la paupière. Ce racourcissement a été obtenu dans le premier cas par le procédé décrit par le Professeur Duverger ; dans le second et le troisième par le procédé de Kühnt Zimanowsky.

Le résultat fonctionnel a été aussi satisfaisant avec l'un qu'avec l'autre de ces deux procédés. Le bord libre a été maintenu en équilibre et les cils ont cessé de se retourner en dedans ; d'où guérison fonctionnelle parfaite. Dans le premier cas, le résultat esthétique fut un peu moins bon que dans les deux

autres. Cela tient à l'emplacement occupé par les cicatrices.

Dans le procédé du Professeur Duverger appliqué dans le premier cas, la section de la paupière, son dédoublement, et la suture en deux plans laissent un tissu cicatriciel important en pleine paupière, cicatrice intéressant les deux plans cutané et conjonctival. La résection de l'orbiculoire ajoute une nouvelle cicatrice horizontale, laquelle se branche sur la première et ajoute son effet rétractile à la précédente. D'où raccourcissement de la hauteur de la paupière, rigidité, insuffisante pour gêner les mouvements et la fermeture de la fente palpébrale, mais assez accusés, malgré tout, pour entraîner un léger défaut esthétique.

Cet inconénient, défaut d'esthétique, ne se rencontre pas si l'on emploie le procédé de Kühnt Zimanowsky ; les cicatrices du premier temps, en effet (le raccourcissement du bord libre) sont reportées à la tempe. Il ne reste à la paupière que la cicatrice horizontale de l'excision de l'orbiculaire ; cicatrice très rapidement invisible parce qu'elle est parallèle aux plis cutanés et qu'elle est insuffisante pour modifier l'aspect général de la physionomie.

Dans ce dernier procédé, il n'est pas indispensable que la plaie horizontale soit branchée sur celle de l'opération de Kühnt ; on peut laisser un demi-

centimètre ou même un centimètre entre les deux incisions, ce qui évite plus sûrement la formation d'un bloc cicatriciel inesthétique.

Comme procédé de choix, nous choisirons donc et nous recommanderons la combinaison des incisions de Kühnt-Zimanowsky associées à l'excision de l'orbiculaire.

C'est cette technique que nous allons décrire en détail comme opération de l'entropion sénile.

TECHNIQUE OPERATOIRE

Anesthésie : L'Anesthésie locale est toujours suffisante pour cette opération, on ne sera jamais autorisé à employer l'anesthésie générale. Se munir de :

Novocaïne à 4 %.

Cocaïne à 10 %.

Une seringue en verre de deux centimètres cubes.

Une ou deux aiguilles de trois centimètres et demi de longueur, à lumière très fine.

Alcool iodé (Teinture d'iode : une partie, alcool : neuf parties). La teinture d'iode pure, beaucoup trop irritante, risquerait de provoquer une brûlure et une suppuration au niveau de la plaie et des fils.

Seringue et aiguilles sont aseptisées, les mains de l'opérateur lavées avec soin.

La seringue est chargée de deux à trois centimètres cubes de la solution de novocaïne à 4 %. Deux centimètres cubes suffisent le plus souvent.

Après instillation dans le cul-de-sac conjonctival de deux gouttes de cocaïne au dixième, la peau des

LANE LIBRARY

paupières, du sourcil, et de la tempe est aseptisée avec un tampon imbibé d'alcool iodé. L'index gauche fixe sur le squelette les parties molles de la tempe, pour faciliter la pénétration et le cheminement précis de l'aiguille. La main droite saisit la seringue, chargée et armée de l'aiguille. Sur l'horizontale qui continue le grand axe de la fente palpébrale, à un centimètre et demi de son angle externe, l'aiguille pénètre sous la peau seulement, très fine en cet endroit, et très mobile. Dès que la peau est traversée, on pousse le piston et la boule d'œdème apparaît, précédant la pointe de l'aiguille. Cette dernière est dirigée en dedans, vers l'angle externe, un peu en haut, de façon à passer à un millimètre au-dessus de cet angle et à cheminer, pendant deux ou trois millimètres dans la paupière supérieure, près du bord libre, qui doit être insensible sur un demi-centimètre au moins. Puis l'aiguille est légèrement retirée en arrière, sans que la pointe sorte de la peau, on l'enfonce de nouveau, un peu en bas, pour gagner la partie moyenne de la paupière inférieure. Chemin faisant, les trois quarts, au moins, du contenu de la seringue sont injectés, infiltrant la paupière inférieure qui gonfle et dont l'entropion est réduit parfaitement. L'aiguille enfoncée à fond, de dehors en dedans, a infiltré la totalité de la paupière.

Retirée une seconde fois, jusqu'à ce que la poin-

te revienne à l'orifice d'entrée, on change de direction et on la dirige verticalement, vers le bas, pour obtenir l'infiltration d'une zone temporale de deux à trois centimètres carrés.

On a ainsi obtenu, par une seule piqûre, l'anesthésie cutanée d'une partie de la région temporale, du centimètre le plus externe de la paupière supérieure, et l'anesthésie totale de la paupière inférieure.

Instrumentation : Elle est des plus simples.

Un bistouri petit et bien affilé.

Une paire de ciseaux à strabisme ou une paire de petits ciseaux droits.

Deux petites pinces à disséquer.

Un porte-aiguille.

Quatre ou cinq aiguilles courbes à strabisme, enfilées de soie n^{os} o et oo. Ces aiguilles doivent être fines. La soie très fine, aussi, car les tractions sont minimes et, plus les fils sont fins, moins on peut craindre la suppuration et les cicatrices visibles.

Manuel opératoire :

Au bout de deux minutes, l'anesthésie est parfaite. On est certain que l'opération sera pratiquée en totalité, sans arracher une seule plainte au patient.

Premier temps : Le pouce et l'index de la main gauche unissent les paupières et les fixent ; pendant

que le bistouri, tenu de la main droite, est posé sur l'angle externe et trace une incision horizontale, longue d'un centimètre et demi, partant de cet angle vers la tempe, incision n'intéressant que la peau. Aux deux extrémités de cette première incision, deux autres incisions semblables sont dirigées vers le bas, de façon à se rencontrer au bout d'un centimètre et demi et à circonscrire ainsi un triangle cutané temporal, triangle que l'on excise au bistouri et aux ciseaux.

Nous avons obtenu ainsi un triangle cruenté, d'un centimètre et demi de côté, situé à la région temporale, immédiatement en dehors de la paupière inférieure, et correspondant à la hauteur de cette dernière.

Deuxième temps : La branche mousse des ciseaux est introduite dans le sac conjonctival, exactement à l'angle externe. Elle est dirigée, en bas et en dehors, le long du bord palpébral, en triangle cruenté, et, d'un seul coup, on sectionne toute l'épaisseur de la paupière inférieure, le long de ce bord.

Troisième temps : La paupière inférieure, ainsi libérée, est saisie, à l'extrémité libre avec une pince à disséquer, tenue de la main gauche. Cette pince tend le bord libre et le presente au bistouri, tenu de

la main droite. La pointe du bistouri est piquée dans ce bord libre, à un centimètre et demi de la pince, le tranchant tourné vers elle. A égale distance du plan cutané et du plan conjonctial, cette pointe pénètre verticalement dans l'épaisseur de la paupière. Par des mouvements de scie, en s'assurant qu'elle reste bien au milieu de la paupière, on dédouble cette dernière et l'on ressort à son extrémité externe. La paupière a été ainsi dédoublée, sur un centimètre et demi, en deux plans, cutané et conjonctival. Le triangle conjonctival est réséqué d'un coup de ciseaux. Il reste donc un triangle cutané, à surface cruentée postérieure, correspondant au triangle cruenté temporal, à surface cruentée antérieure. On n'a plus qu' à les superposer. Au préalable cependant, il convient de penser, surtout, à la réfection exacte de l'angle externe.

Pour ce faire, le bord libre de la paupière inférieure est abrasé aux ciseaux, sur une longueur de deux millimètres. Le bord libre de la paupière supérieure, touchant à l'angle, est abrasé de la même façon, et sur la même étendue, de telle sorte que ces deux portions de squelette fibreux des paupières puissent être coaptes exactement et se souder très solidement, pour constituer le nouvel angle externe.

La ligne des cils restés au bord supérieur du triangle cutané palpébral est abrasée à son tour pour

éviter la transplantation des cils à la région temporale.

Quatrième temps : La paupière inférieure étant tendue par la pince à disséquer, une incision cutanée horizontale est menée à trois millimètres du bord libre. Elle commence à un centimètre de la plaie temporale pour se terminer en face du point temporal inférieur. Cette incision n'intéresse que la peau. La pince qui la tend, est confiée à l'aide. On dissèque successivement les deux lèvres de la plaie horizontale, la lèvre supérieure surtout, qui doit découvrir le tarse jusqu'au voisinage immédiat des cils.

Les Fibres de l'orbiculaire apparaissent, rose pâle, cheminant sur le tarse, près du bord libre. Elles sont excisées aux ciseaux sur toute la longueur de l'incision, et très exactement sur tout le squelette fibreux, qui doit rester nu de fibres musculaires jusqu'au bord libre. Plus bas, dès que cesse le petit tarse de la paupière inférieure, il faut être, au contraire, très prudent et ménager le muscle et le tissu conjonctif qui matelassent la paupière, et qui séparent la peau de la conjonctive, en leur permettant de glisser l'une sur l'autre. Une excision trop importante de ces tissus intermédiaires, amène un décollement des plans cutané et conjonctival, et une malformation définitive.

Si la peau, très fine, très flasque, paraît en trop grande abondance, on peut en resséquer aux ciseaux une bande horizontale de deux ou trois millimètres de haut, mais cette excision est facultative et a peu d'influence sur le résultat final.

La partie délicate et essentielle de ce temps est de bien enlever le muscle de Riolan sur le fibro-cartilage, et de le respecter au-dessous de ce dernier.

Cinquième temps : Sutures. Les points doivent être placés toujours dans le même ordre.

a) Point de l'angle externe : L'aiguille est enfoncée dans la partie du bord libre de la paupière inférieure, à la limite du triangle cutané, de la peau vers la conjonctive. Elle ressort du côté conjonctival, ayant cheminé en tissu fibreux solide, à un millimètre environ de la surface cruentée. Elle est reprise et enfoncée à l'angle externe de la paupière supérieure, de la conjonctive vers la peau, cheminant comme précédemment, à un millimètre de la surface cruentée. Le fil, serré, affronte exactement les deux extrémités des bords libres, dans les deux millimètres avivés d'un coup de ciseaux. Il est noué du côté cutané.

b) Point temporal : Il est cutané, fixant l'angle libre du triangle cutané palpébral dans l'angle externe du triangle temporal.

c) Points d'affrontement : Deux points suffisent, en général, pour affronter la branche verticale du triangle. Ces deux points sont placés entre l'angle externe et le point d'angle temporal. Si ce dernier point tire un peu, on lui vient en aide en trichant, c'est-à-dire, en attirant, à chaque point, la peau de la paupière en dehors, vers la tempe.

d) Suture de la plaie horizontale : Elle est faite par trois points, en plaçant les fils comme pour des sutures de Gaillard. Chaque aiguille pénètre dans la peau, sous la ligne des cils, chemine sous la lèvre supérieure de l'incision, puis sous sa lèvre inférieure, pour en ressortir un centimètre plus bas. Leur serrage, non seulement affronte, mais plisse la peau, faisant exactement l'effet des sutures de Gaillard, qui tendent à éverser en dehors du bord libre de la paupière.

Soins consécutifs : Le premier pansement est légèrement compressif. On applique une épaisseur de tulle gras sur la peau, pour éviter l'adhérence à la gaze du pansement. Il est renouvelé le lendemain.

Après 48 heures on fait l'ablation des 4 fils d'affrontement du triangle temporal. Les deux fils d'angle sont enlevés le quatrième jour. Quant aux fils de la suture horizontale, ils sont laissés plus longtemps, jusqu'au dizième ou au douzième jour, s'i est néces-

saire, pour obtenir une bride cicatricielle sous-cutanée, destinée à lutter contre toute tendance de rechute d'entropion. Il semble bien d'ailleurs que cette dernière précaution soit superflue car la tension du bord libre est suffisante.

Bien entendu, les fils laissés en place, sont touchés à chaque pansement, avec de l'alcool iodé.

Si l'opéré est pressé de reprendre ses occupations et désire ne pas avoir de pansement occlusif, on peut, après 24 heures, remplacer le pansement occlusif par une couche de Sténésol renforcée de quelques brindilles de coton hydrophile.

On peut, par ce moyen, réduire à 24 heures l'inconvénient du pansement.

CONCLUSION

Nous pensons que l'entropion sénile, par relâchement du bord libre, doit être nettement séparé des entropions spasmodiques, de causes générales ou de causes locales.

La Thérapeutique de cet entropion doit consister, essentiellement, dans le raccourcissement du bord libre relâché. Il convient de compléter l'opération par l'excision du muscle de Riolan. Enfin on place des sutures de Gaillard qui règlent, par leur serrage, la position du bord libre.

Vu : *Le Doyen*,
H. Roger.

Vu : *Le Président de Thèse*,
Terrien.

Vu et permis d'imprimer :
Le Recteur de l'Académie de Paris,
S. Charléty.

BIBLIOGRAPHIE

Poullard et Bailliard. — Ophtalmologie (Tome XXVI) du Traité de Sergent, Ribadeau-Dumas, Babonneix.

Bousignario. — Manuel de clinique et de thérapeutique oculaires.

Bussy. — Ophtalmologie.

Cantonnet. — L'Ophtalmologie du Praticien.
— Causeries d'Ophtalmologie.

Celse. — De Arte Medica. Traductions Fouquier et Rolia. Paris 1823. Des Etangs, Paris 1860. Védrennes, Paris 1875.

Chabé. — Histoire de l'Ophtalmologie à Bordeaux.

Darier. — Traité complet de thérapeutique oculaire générale et spéciale suii d'un répertoire mémento et d'un index médicamentarius.

Desmarres (Louis-Auguste). — Traité théorique et pratique de maladies des yeux, Paris, 1854-1858.

Duverger et Velter. — Thérapeutique chirurgicale ophtalmologique.

LAGRANGE. — Précis d'Ophtalmologie.

LAGRANGE et VOLUDE. — Encyclopédie française d'ophtalmologie.

MONBRUN. — Abrégé d'Ophtalmologie.

MORAX. — Précis d'Ophtalmologie.
— Pathologie oculaire.

POULARD. — Traité d'Ophtalmologie.

ROBERT. — Thérapeutique oculaire.

ROCHON-DUVIGNEAUD et DREOLA. — L'Ophtalmologie en clientèle.

TERRIEN. — Précis d'Ophtalmologie.
— Diagnostic, traitement et expertises des séquelles oculo-orbitaires.

TERRIEN et COUSIN. — Affection de l'œil en Médecine générale.

TERRIEN. — Chirurgie de l'œil et de ses annexes.

TRUC, VALUDE et FRENKEL. — Nouveaux éléments d'ophtalmologie.

VAN-LINT. — Accidents oculaires provoqués par l'électricité.

VILLARD. — Manuel élémentaire d'Ophtalmologie.

THILLIEZ. — Légère modification au procédé de Panas pour l'entropion de la paupière supérieure (J. Sc. méd. Lille, 1903, p. 462).

— Légère modification au procédé de Panas, pour l'entropion de la paupière supérieure (Chir. Ophtalmol. 1903, p. 95).

Peyrelongue. — Traitement de la kératite infectieuse consécutive à l'opération du trichiasis par la méthode de Panas (Chir.Ophtal. 1923, p.608).

Marin-Amet. — Modificacions al procedimiento de Panas (Arch. de oftal. Hispano, an 1911, p. 66).

Tiffony. — New plastic operation for entropion (Med. Herald, 1913, p. 488).

Tewfik. — Swellen's opération for trichiasis (Bull. ophtalmol. Soc. Egypt. 1923, p. 111).

Strenon. — Entropium forceps (Lancet, 1904, p. 309).

Spatas. — Operazione di trichiasis ed entropion (Progressa oftal. 1905, p. 113).

Spanyol. — Entropium (Klin. Monatsbl. f. Hugen, 1923, p. 462).

Schulte. — Entropium operation nach Hatz (Ophth. Klin. 1904, p. 102).

Sander. — Maher's operation for entropion (Vestnik oftalmol. 1914, p. 793).

Reitsch. — Trichiasis (Monatsbl. f. an geneh., 1922, p. 312).

RAOULX. — Opérations du trichiasis au Maroc (Arch. d'Ophtalmologie, 1920, p. 176).

PICCOLUGA. — Operazione dell' entropion (Ann. di otal. 1911, p. 200).

— Cura dell' entropion (Ann. di otal. 1911, p.3).

PÉREZ y BUFIL. — Nuevo procedimienta para la operacion del entropion (Arch. de oftal. hispano, 1910, p. 328).

PAGANELLI. — Trichiasis (J. Alumin. Ass. Coll. Phys. a. surg. 1915, p. 25).

ARETSCH KIN. — Operative behandlung des entropiums (Klin. Monatsbl. f. Augend. 1913, p.750).

OPPENHEIMER. — Conservation behandlung des entropiums (Deuts. med. Woch. 1902, p. 818).

NICOTI. — Mon opération de l'entropion granuleux. (Ann. Ocul. 1908, p. 344).

MARON RUIZ. — Tratamiento operatorio del entropion (Rev. Cubana de oftal. 1920, p. 537).

— Tratamiento operatario del entropion (Arch. de oftal. hispano. 1916, p. 310).

PEYRELONGUE. — Opération du trichiasis à l'hôpital français de Beyrouth (Clin. Ophtal. 1924, p. 3).

MICELI. — Cura della trichiasis (Ann. di ottol, 1914 p. 450).

MARIN-AMAT. — Nuevo procedimiento operatorio del entropion (Arch. de oftal. hispano. am. 1915, p. 419).

MAC LAREN.— Operations for entropion (Canada Lancet, 1909-10, p. 433).

LAGLEYZE. — Operation del entropion (Arch. de oftal. hispano, am. 1905, p. 1).

KUHNT. — Beseitigung des entropium (Zeils f. augenh. 1910, p. 151).

KOSTER. — Entropion operatie von Carra du Villards (Zeils f. Augenh. 1916, p. 32).

KOSTER. — Entropion operatie von Carra du Villards (Nederl. Tydsch. v. Geneek, 1916, p. 1.728).

KOHAN. — Operation des entropion der Augenhder (Klin. Monatsbl. f. Augenh. 1913, p. 743).

KEMPSTER. — Treatment of trichiasis by means of X rays (Brit. M. J. 1915, p. 332).

KOZ. — Entropion (Woch. f. therap. u. Hyg. d. Auges. 1913-14, p. 69).

INOUZE. — Entropium (Arch. f. Ophtal. 1922, p.352).

HOTZ. — Evolution of modern operation for entropium of uper lid (Chicago Méd.rec. 1904, p.345).

HOEHWEIM. — Operations technik (Arch. f. Augenh. 1905, p. 201).

FORMAKEWSKY. — Over 1.700 oparated cases of entropion (Vrach. gaz. 1913, p. 56).

GRIMALDI. — Criteri direttivi netto cura dell'entropion (Ann. de ottal. 1907, p. 927).

FRENKEL. — Traitement du trichiasis de la paupière supérieure par la tarso-marginoplastie (Rev. d'Opht., 1909, p. 337).

GRIGGS. — Simple efficient operation for entropion (Med. Era, 1908, p. 97).

GALLEMAERTS. — Operation d'entropion (Soc. franç. Ophtalmol. 1906, p. 321).

GALIANI. — Cura dello entropion (Ann. di ottal. 1903 p. 525).

GALIANI. — Cura dello entropion (Ann. di ottal. 1902 p. 751).

FROMAGET. — Tarsotomies pour entropions cicatriciels (Gaz.hebd.Sc.méd., Bordeaux, 1905, p.201).

EWING. — Improved entropion forceps (Quart. Bull. méd. Dép. Wosh. Univ. St-Louis 1906-1907, p. 303).

VON HERRENSCHWOND. — Entropium (Arch. f. Augenh, 1911, p. 163).

EWING. — Operation for atrophie entropion (Am. J. Opht. 1903, p. 33).

TWING. — Operation for atrophie entropion (Tr. am. Opht. Soc. 1900, p. 15).

OPPENHEIMER. — Behondlung des entropium senile (Deuts. Méd. Woch. 1901, p. 827).

HOWLEY. — Simple operation for senile entropion (J. Am. Med. Ass. 1904, p. 1145).

GOLDZIEHER. — Entropium spanicum senile (Klin. Monatsbl. f. Augenh. 1908, p. 425).

EKCHORN. — Neue Methode entropium senile zu operieren (Mitt. a.d. augen klin. d. Carolin. Med. Chir. Inst. zu Stockholm, 19 déc., p. 95).

ASKER. — Pelotters behondlung des entropium senile (Woch. f. therap. u. hyg. d. Augs., 1901-1902, p. 289).

DUHAMEL. — Traitement de l'entropion de la paupière supérieure (Ann. d'ocul., 1928, p. 575).

DELORS et REVEL. — Le traitement de l'entropion (Ann. d'oculistique, 1908, p. 321).

DAVID. — Opération radicale du trichiasis de la paupière supérieure (Arch. d'Ophtal. 1923, p. 737).

CRAGIN. — Simple opération for trichiasis (U.States, No. M. Bull. 1921, p. 551).

COLIN. — Opération radicale du trichiasis. (Ann. d'oculistique, 1922, p. 178).

Cliffard. — Slight modifications of operations for entropium (Opht. Dec. 1903, p. 325).

Clark. — Anagnostakis operation for trichiasis (Indian. M. Gaz. 1914, p. 355).

Clapp. — Entropion following influenza with new surgical procedure (Ann. J. Opht., 1899, p.570).

Chronis. — Radikal operation zur heilung der entropiums (Klin. Montsbl. f. Augeng, 1905, p. 6).

Copalango. — Trattamento dell' entropion (Chirurgica Spéc. 1908, p. 74).

Colendold. — Nuava hietado operativo per l'entropion e trichiasi (Ann. di Ottal. 1905, p. 397).

Butter. — Treatment of trichiasis (Arch. ophtal., 1908, p. 388).

Buttler. — Treatment of trichiasis (St. barth. Hasp. J. 1906-1907, p. 5).

Bulson.— Modern treatment of entropion (Fort Wayne, J. Mag. 1903, p. 266).

Bouchard. — Trichiasis par adipose des paupières (Chir. ophtalm. 1903, p. 94).

Bonins. — Metodo combinato di operazione delle entropion (Ann .di ttal. 1911, p. 28).

Boufigho. — Correzione dell'entropion organico (Bull. d'ocul. 1904, p. 117).

Boslini. — Nuovo metodo operativa per la correzione dell'entropion cicatriziale (Chir. ocul. 1912, p. 1176).

Ball. — Operation for entropion of lover eyelid (Am. Ophth. 1905, p. 78).

— Operation for entropion of lover eyelid (Am. J. Surg. a Gyn. 1904, p. 92).

Galibert. — Traitement du trichiasis et de l'entropion (Th. Toulouse, 1899).

Bonnefoy. — Procédé en vanne dans l'opération de l'entropion. (Th. Montpellier, 1911).

Bergmann. — Operative behondlung des durch chronische Blephontis emtstondemon ektropinnes (Berlin 1906).

TABLE DES MATIERES

AVANT-PROPOS 15

Historique 19

Généralités 30

Observations 38

Discussion et conséquence 46

Technique opératoire 49

CONCLUSION 58

BIBLIOGRAPHIE 59